

ESTUDIOS DE RESTOS VARADOS DE *DELPHINUS DELPHIS* Y PRIMER REGISTRO DOCUMENTADO DE PNEUMONIA FOCAL ABSCEDATIVA, EN CHILE

GIAN PAOLO SANINO^(1,3,4), CHRISTOPHER HAMILTON WEST^(1,2), ALEJANDRA ROJAS^(1,2)
JOSÉ YÁÑEZ^(3,1) y KOEN VAN WAEREBEEK^(4,1)

⁽¹⁾ Centre for Aquatic Mammals Research - LEVIATHAN. Email: research@leviathanchile.org

⁽²⁾ Universidad de Chile - Facultad de Medicina Veterinaria, Santiago, Chile. Email: huaique@hotmail.com

⁽³⁾ Museo Nacional de Historia Natural (MNHN), Santiago, Chile. Email: jyanez@mnhn.cl

⁽⁴⁾ Peruvian Centre for Cetacean Research (CEPEC), Lima, Perú. Email: cepec.dir@terra.com.pe

RESUMEN

Se estudió los restos de tres especímenes de delfín común, varados en las playas de la IV y V Regiones. En base al índice entre la longitud de rostro y ancho zigomático (RL/ZYGW, de 1.31 a 1.40) y el reducido número de *alveoli* (total maxilar de 72 a 90), se determinó la especie como delfín común de rostro corto *Delphinus delphis*. Al igual que las diferencias craneales, mandibulares y patrón de pigmentación, la diferencia morfológica interna y externa en la dentición de los restos estudiados, no es atribuible al desarrollo, pero se requieren más estudios similares para dilucidar si se trata de variaciones poblacionales.

Los resultados de los análisis histopatológicos, microbiológicos, histológicos y cronométricos dentales, demuestran que el individuo CHW001, de sexo femenino, presentó heridas ulceradas en el paladar, desde donde se sugiere que una bacteria Gram y Ziehl Neelsen negativa, provocó en los pulmones, por vía hemática, una neumonía focal abscedativa, que causó su deceso por insuficiencia respiratoria.

Mediante las técnicas de cronometría dental por desgaste ácido, descalcificación y tinción, y micrografía de luz polarizada, se estimó la edad en dos *D. delphis* varados, MNHNI488 y CHW001, en 4.8 y 8.3 años respectivamente. La longitud corporal *in vivo*, de *Delphinus delphis*, podría ser determinada a partir de carcacas de restos de varamientos, al considerar un 36% de disminución del espacio intervertebral, producto de la desecación.

Palabras clave: Cetáceos, *Delphinus delphis*, Neumonía, Prueba de cronometría dental, GCC, Pacífico suroriental, Chile

ABSTRACT

Studies of three stranded *Delphinus delphis* and first record of focal pneumonia abscedativa in Chile. The remains of three stranded common dolphins found on beaches in the IV and V Regions of Chile were studied. The specimens were determined to the short-beaked common dolphins (*Delphinus delphis*), based on the low Rostral Length and Zygomatic Width Index (RL/ZYGW, from 1.31 to 1.40), reduced *alveoli* number (on maxilla from 72 to 90) and small teeth.

The observed variation in cranial and dental (both external and internal) morphology seems not attributable to age, but larger samples are required to verify whether the variation is population dependent.

Histopathologic, microbiological, and dental cronometric tests were concordant in that the death of individual CHW001 (female), was a result of respiratory failure due to focal pneumonia abscedativa, apparently provoked by Gram and Ziehl Neelsen - negative bacteria that entered via hematic path from ulcerated injuries on the palate.

The age of two of the stranded specimens of *D. delphis*, (MNHNI488 and CHW001), was estimated, through dental cronometric tests (acid etching, decalcification and colouring, and polarized light micrography), to be 4.8 and 8.3 years respectively.

The use of high-speed handheld grinding machines and a digital microscope equipped with the appropriate filters, allowed within less than four hours, to apply at least two complementary dental cronometric techniques on the same tooth. This technique aids in diminishing GLG count interpretation errors, in a way both economical and portable to suit field studies.

With additional samples, the *in vivo* body length of *D. delphis* is expected to be estimated from desiccated strandings by considering that intervertebral space is shortened by 36% during the drying process.

Key words: Cetaceans, *Delphinus delphis*, Pneumonia, Dental cronometric test, GLG, Southeast Pacific, Chile

INTRODUCCIÓN

Como resultado de las actividades científicas del proyecto TURSIOPS 98/99 y educativas del programa Turismo Seguro, realizado por el Centre for Marine Mammals Research - Leviathan y el Museo Nacional de Historia Natural - MNHN, en las III y IV Regiones de Chile, se ha logrado incrementar el acceso a material biológico proveniente de varamientos de cetáceos.

El conocimiento de la biología de los odontocetos presentes en aguas chilenas es escaso, constituido principalmente por restos óseos, y provenientes de varamientos e interacciones pesqueras (Sanino y Yáñez, 2001). Así, los estudios provenientes de material fresco, son poco frecuentes.

En el presente trabajo, los autores presentan sus estudios, histológicos, histopatológicos, morfológicos, cromáticos y cronométricos, referentes al material biológico proveniente de tres ejemplares del género *Delphinus*, encontrados varados en las IV y V Regiones de Chile. Se discute la relevancia taxonómica de los resultados obtenidos, la utilidad de las variaciones en las técnicas cronométricas empleadas y se presenta una nueva técnica basada en la microscopía digital.

MATERIAL Y MÉTODOS

El material biológico estudiado por el presente trabajo, proviene de varamientos unitarios y está constituido por tres especímenes (ver Cuadro 1), y corresponde al material colectado por personal del CMMR Leviathan, donaciones de particulares, y colecciones científicas.

CUADRO 1. Ejemplares de *Delphinus delphis* estudiados.

Código	Lugar	Ubicación	Fecha	Notas
MNHN1488	Tierras Blancas, isla Alejandro Selkirk 33°42'S - 80°45'W	V Región	Marzo 1987	Cárdenas <i>et al.</i> , 1991
GPSV005	Playa los Choros 29°15'S - 71°26'W	IV Región	Enero 1995	Van Waerebeek <i>et al.</i> , 1999
CHW001	Pta. De Choros 29°15'S - 71°26'W	IV Región	10 Febrero de 2000	El presente trabajo

Caso del espécimen MNHN1488

El ejemplar MNHN1488, corresponde a un individuo completo de sexo masculino, varado en el sector de Tierras Blancas en isla Alejandro Selkirk, en marzo de 1987. Se realizaron medidas morfométricas y necropsia. Sólo su cráneo fue recolectado y luego ingresado, bajo el número 1488, a la colección mastozoológica del Museo Nacional de Historia Natural (Cárdenas *et al.*, 1991).

Caso del espécimen GPSV005

El ejemplar GPSV005, es un cráneo recolectado por pescadores de Caleta San Agustín, en Punta de Choros, IV Región. Ellos lo regalaron al Sr. Guillermo Ruz, quien a su vez lo donó al CMMR Leviathan para su estudio en 1995. La fecha del varamiento no fue posible de determinar, como tampoco confirmar si se trata efectivamente de un varamiento o su origen proviene de algún tipo de interacción pesquera. El cráneo presentaba erosiones diversas y muestras de haber estado expuesto al sol por al menos un año.

Caso nuevo, espécimen CHW001

El día 10 de febrero de 2000, pescadores locales informaron al CMMR del varamiento de un delfín en playa Los Choros (29°15'S, 71°26'W). Si bien algunos lugareños manifestaron intenciones de "faenarlo" (utilizar su carne para consumo directo y como carnada para recolección de crustáceos), gracias a la colaboración de algunos pescadores locales suscritos al programa Turismo Seguro del CMMR Leviathan, se logró recuperar el cuerpo para su análisis, siendo trasladado a una playa cercana, ambientalmente más protegida, y se informó telefónicamente de este hallazgo a la Sección de Zoología del Museo Nacional de Historia Natural.

Se limpió el cuerpo, se tomaron medidas corporales externas, se registró en video y se determinó su sexo directamente. Se hizo un surco en la arena a modo de que el cuerpo quedara apoyado completamente por dorsal, y se procedió a practicar, durante aproximadamente 20 horas, una necropsia *in situ* y a tomar muestras biológicas. Se recuperó el esqueleto completo, para ser limpiado, analizado y montado con fines educacionales. El esqueleto fue limpiado por hervor por tres horas con soda cáustica y secado a temperatura ambiente durante tres meses. Los restos fueron estudiados mediante análisis craneométrico, morfología comparada, histología y cronometría mediante análisis de la dentina.

Cronometría dental por desgaste ácido

1. Se escogió un diente, de la maxila izquierda tanto de CHW001 como de MNHN1488, por su menor desgaste (ápice agudo) y menor curvatura.
2. Se limpiaron de restos cárneos utilizando un taladro de mano montado en un pedestal, a 1750 rpm, con un cepillo de metal (chascón) durante 30 segundos. Sin utilizar elementos químicos ni temperatura.
3. Se obtuvo un registro fotográfico con una cámara CASIO QV100 digital (ver Figura 1).

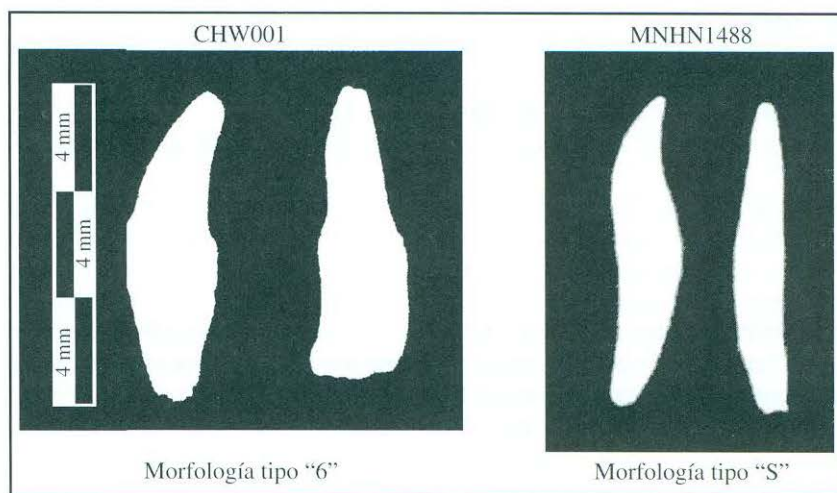


FIGURA 1. Vista lateral y anteroposterior de dos dientes de la maxila izquierda de CHW001 y MNHN1488.

4. Se midió su longitud indirecta y grosor máximos, utilizando un pie de metro.
5. Se marcó el plano de simetría medio sagital, con un lápiz indeleble, por ambos lados externos.
6. Se desbastó el hemidiente anterior para CHW001 y el posterior para MNHN1488, por medio de un esmeril de banco a 2850 rpm, siguiendo las líneas demarcadas. El diente se posicionó respecto del disco, de tal manera que ambas líneas estuvieran alineadas en 90° respecto de éste. Sin embargo, para evitar que se gastase más de lo necesario al seguir sólo la línea visible, se alteró el ángulo de manera que la línea no visible quedara más alejada del disco que la visible. Se realizó por ambos

- lados de manera que quedó una “cresta” en la zona media longitudinal, luego con poca presión, se gastó la “cresta” media, hasta alcanzar la línea trazada en ambos lados (sin eliminarla).
7. El plano de simetría fue alcanzado frotando el diente, en forma circular, contra hoja de lija al agua N° 500 durante cuatro minutos, logrando así una superficie lisa sin rayas generada por la lija.
 8. Se lavaron los dientes eliminando el sedimento en polvo con agua corriente, se secó con papel absorbente y al aire libre por 10 min.
 9. Se le adhirió un alfiler entomológico (por la cabeza), mediante un pegamento epóxico (ARALTITE-10), en el centro de la cara bruta del hemidiente (para cada diente).
 10. Se clavó el alfiler a una lámina de poliestireno previamente cortada de manera tal que quedara el diente suspendido con la cara gastada hacia abajo.
 11. Los dientes montados en el poliestireno, fueron independientemente suspendidos en un vaso graduado de 50 ml, con 15 ml de ácido fórmico al 5%. Luego fue completado, mediante una pipeta de 5 ml, el nivel de ácido hasta completar 20 ml con la cara gastada completamente en contacto con el ácido. Se eliminaron las burbujas a los tiempos $t^{\circ}+21$ min y $t^{\circ}+86$ min para CHW001, y $t^{\circ}+20$ min y $t^{\circ}+90$ min para MNHN1488.
 12. Luego de 150 min para CHW001 y 134 min para MNHN1488, fueron removidos del ácido y lavados durante 30 segundos en agua corriente. Luego fueron secados con papel absorbente y temperatura ambiente. No se apreciaron líneas ni surcos, pero éstos aparecieron una vez secos los dientes.
 13. Cada diente fue montado en un pedestal de pinzas, observado mediante un ocular de 8X de aumento y fotografiado digitalmente con la cámara CASIO QV100 bajo luz incidente.
 14. El análisis de los grupos de capas de crecimiento (GCC), fue realizado mediante la observación con el ocular 8X, observación directa en un microscopio de luz transmitida modelo Spencer Buffalo (ocular de 6X y sólo la porción superior del objetivo 10X para lograr un aumento similar a una lupa) y el de su fotografía en un computador equipado con el programa PhotoImpact 4.2.

Cronometría dental por descalcificación y tinción de CHW001

1. Replicando los pasos 1-5 de la sección anterior, con una pieza dental de la maxila izquierda de CHW001.
2. Se gastaron ambos hemidientes, por medio de un esmeril de banco a 2850 rpm, siguiendo las líneas demarcadas sin eliminarlas. El diente se posicionó respecto del disco, de tal manera que ambas líneas estuvieran alineadas en 90° respecto de éste. Sin embargo, para evitar que se gastase más de lo necesario al seguir sólo una de las líneas (la visible), se alteró el ángulo de manera que la línea no visible quedara más alejada del disco. Se realizó por ambos lados de manera que quedó una “cresta” en la zona media longitudinal, luego con poca presión, se gastó la “cresta” media, hasta alcanzar la línea trazada en ambos lados (sin eliminarla).
3. Se volteó el diente para realizar la misma operación pero sobre el otro hemidiente, logrando así una lámina media, de 0,7 mm que contiene en sus márgenes externos, a las líneas que fueron dibujadas.
4. El plano de simetría fue alcanzado frotando el diente, en forma circular y bajo un flujo constante de agua, contra hoja de lija al agua N° 500 durante 5 min por cada lado de simetría, y 5 min extras para reparar imperfecciones logrando así un grosor uniforme de la lámina de 0,3 mm (300 mm) con sus superficies lisas. Si bien era posible adelgazar aún más la lámina, se decidió probar la técnica a este grosor.
5. Se lavó el diente eliminando el sedimento en polvo con agua corriente, se secó con papel absorbente y al aire libre por 10 min.
6. En un tubo de ensayo, se sumergió la lámina en 4 ml de ácido fórmico al 15%, durante casi 30 horas (29 h y 52 min). Durante este lapso, el progreso del desgaste se verificó tres veces mediante su observación directa en un microscopio de luz transmitida modelo Spencer Buffalo, a un aumento

de 60X.

7. Se lavó con agua corriente por 30 segundos y 58 min en un tubo de ensayo con agua destilada.
8. La lámina de diente fue sometida a 4 minutos de exposición, en 20 ml de azul de toluidina a una concentración del 3% (0.6 g en 20 ml). Luego se eliminó el excedente sumergiendo la lámina en un tubo de ensayo con agua destilada y se procedió a montar sobre un porta objeto, para su análisis y fotografía en un microscopio de luz transmitida Spencer Buffalo, a un aumento de 60X.
9. Su fotografía fue digitalizada y analizada en un computador equipado con el programa PhotoImpact 4.2 de Ulead.

RESULTADOS

Datos obtenidos en terreno

El ejemplar CHW001, estaba en buen estado, fresco, y no presentaba lesiones por redes. Mediante una inspección del área genital, se constató su sexo femenino. El cuerpo, de 216,0 cm de longitud, presentaba magulladuras en la piel, una lesión en el extremo distal de la mandíbula y su flanco izquierdo quemado por el sol, además de múltiples cicatrices, especialmente en la región abdominal. Se debridó el tejido, para obtener una mejor perspectiva de observación subcutánea y no se encontraron hematomas en esta zona.

Las muestras biológicas recolectadas se presentan en el Cuadro 2.

CUADRO 2. Material biológico recolectado.

Fecha	Composición	Estado	Ubicación	Propósito
10-Feb-2000	Dientes	Sin tratamiento	Leviathan	Cronometría
10-Feb-2000	Organos internos varios	Formalina 20% y DMSO	Leviathan	Patología, genética e histología
10-Feb-2000	Ojos	Formalina 20%	Leviathan	Histología
10-Feb-2000	Esqueleto	Sin tratamiento	Leviathan	Taxonomía

Cavidad Abdominal

Se constató que ambos ovarios presentaban *corpora albicantia*. La vejiga urinaria se encontraba vacía y de morfología normal. Los riñones presentaban tamaño, posición y textura glomerular normales. El intestino grueso en su porción terminal carecía de materia fecal o hemorragias evidentes. El intestino delgado no presentó parásitos evidentes. Sin embargo, se realizarán futuros análisis a un segmento intermedio de 10 cm, fijado en formalina al 10% de concentración. El bazo no presentaba irregularidades. El hígado se encontraba congestivo (alteración típica *post-mortem*) y sin muestras de patologías. El estómago presentó tres compartimientos, su porción muscular se encontraba vacía y la glandular con escaso contenido, de tejido blando sin identificar, en digestión; no habían ni otolitos ni picos de calamar. En la cavidad abdominal en general, no se encontraron hemorragias ni parasitosis evidentes.

Cavidad Torácica

La zona laringo-traqueal no mostraba cuerpos extraños, ni patologías evidentes. Sólo constatamos abundante cantidad de espuma sanguinolenta, atribuible a *edema pulmonar*. El pulmón derecho, el de mayor tamaño, presentaba abundantes nódulos calcificados en gran parte de su superficie, correspondientes a un *absceso caseoso*. El pulmón izquierdo, de menor tamaño, presentaba un gran absceso, de unos 4-5 cm de diámetro, en proceso de encapsulamiento. El borde distal de este pulmón presentaba múltiples

abscesos. El corazón presentaba hipertrofia fisiológica del ventrículo izquierdo; las válvulas cardíacas normales, sin indicio de endocarditis. La cavidad en general, se encontraba llena de espuma.

Cabeza

El espiráculo no presentaba ningún cuerpo extraño, ni sangre. El rostro, en el extremo distal de la mandíbula, presentaba una herida profunda con daño óseo de origen traumático posiblemente *post-mortem*. Los dientes de la porción distal del rostro, no habían emergido. Faltaban algunas piezas dentales y sus alvéolos presentaban anquilosis. Los ojos presentaban turgencia normal y desecación leve. El paladar se presentó normal, sin embargo, bajo la mucosa, se identificaron tres lesiones bilaterales semiprofundas de origen traumático desconocido (ver Figura 2).

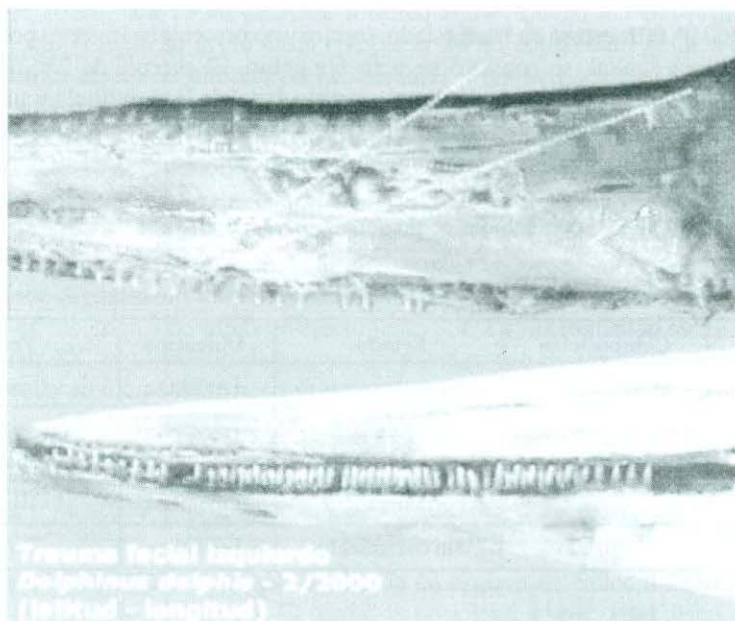


FIGURA 2. Detalle de la lesión traumática en el paladar del individuo CHW001.

Análisis esquelético

Con el esqueleto limpio, se procedió a pesar y registrar sus medidas. Los resultados son presentados en los Cuadros 3 y 4. El esqueleto completo, sin dientes, pesó aproximadamente tres kilos y experimentó una disminución apreciable en longitud por reducción de los espacios intervertebrales al final del proceso del 36%.

El esqueleto de CHW001, presenta cinco cicatrices de fracturas costales (algunas en las mismas costillas), dos escapulares y siete en apófisis vertebrales laterales, concentrándose todas estas en la región torácica de ambos flancos (ver Figura 3).

CUADRO 3. Peso de los elementos esqueléticos del ejemplar CHW001, de *Delphinus delphis*, encontrado varado en la IV Región de Chile.

Elemento	7. Peso en gramos
Peso del cráneo:	730 incluyendo los mandibulares (sin dientes)
Costillas:	205 derecho
	225 izquierdo
Aleta pectoral derecha:	70
Aleta pectoral izquierda:	65
Escápula derecha:	45
Escápula izquierda:	40
Vértebras torácicas:	318 incluye las cervicales
Vértebras lumbares:	460
Vértebras lumbocaudales:	443
Vértebras caudales:	343 con restos de grasa
TOTAL	2994 gramos

CUADRO 4. Fórmulas costal y vertebral, y medidas del esqueleto del ejemplar CHW001, de *Delphinus delphis*, encontrado varado en la IV Región de Chile.

Elemento	8. Número y Descripción
Costillas	
Esternales:	6 (por lado)
Flotantes:	7 (por lado)
Total:	13 (por lado)
Vértebras	
Cervicales:	7 (2 fusionadas)
Torácicas:	13
Lumbares:	23
Lumbocaudales:	23
Caudales:	8
Total:	74
Largo del esqueleto:	199 cm
Tamaño inicial promedio del espacio intervertebral:	5 mm (ocupados por el disco intervertebral)
Tamaño final promedio del espacio intervertebral:	3,2 mm
Disminución intervertebral:	-36%

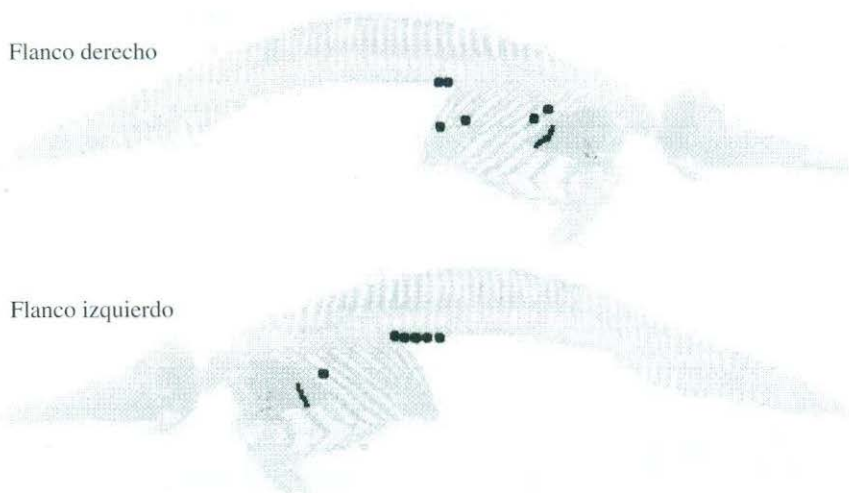


FIGURA 3. Ubicación de fracturas en el individuo CHW001.

Características dentales

Los dientes de CHW001 presentan una morfología que incluye un grosor en la raíz, homogéneamente mayor que en la corona, que nominaremos de tipo “6” (ver Figura 1). En cambio, el individuo MNHN1488 presenta dos morfologías diferenciables. La mayor proporción de dientes posee una forma de “s” y una compresión anteroposterior. La menor proporción es similar a CHW001. Las características dentales, diagnósticas de su especie (Reyes y Molina, 1997), se presentan en los Cuadros 5 y 6.

CUADRO 5. Fórmula dental de tres ejemplares, de *Delphinus delphis*, encontrados varados en Chile.

	CHW001	MNHN1488	GPSV005
Maxilares:	86 (42I-44D)	90 (46I-44D)	72 (37I-35D)
Mandibulares:	90 (45I-45D)	94 (47I-47D)	–

CUADRO 6. Características externas de piezas dentales de los ejemplares CHW001 y MNHN1488.

Código	Longitud máxima (mm)	Grosor máximo (mm)	Descripción
CHW001-A	11,9	3,5	Pulpa cerrada
CHW001-B	11,6	3,5	Pulpa cerrada
MNHN-A	16,7	3,8	Pulpa cerrada
MNHN-B	18,9	4	Pulpa cerrada

El análisis dental mediante la técnica modificada de “desgaste ácido” como “descalcificación y tinción”, empleadas en diferentes dientes, determinaron para CHW001 y MNHN1488, un número aproximado de 8,3 grupos de capas de crecimiento (GCC o GLG) y 4,8 respectivamente (ver Figura 4). A diferencia de los dientes tipo “S”, los de tipo “6” presentaron grupos de laminaciones de dentina prenatal, notablemente más gruesos que aquellos de la dentina postnatal.



CHW001	MNHN1488
	
<p>8,3 GCC o GLG - el número 1 corresponde a dentina prenatal.</p>	<p>4,8-5 GCC o GLG La predentina es notoriamente menor en piezas tipo “S”</p>

FIGURA 4. Micrografías de dientes de maxilas izquierda de CHW001 y MNHN1488, sometidos a un análisis cronométrico por “desgaste ácido”.

Características craneales

Las medidas craneales de los *calvariae* de los ejemplares CHW001, MNHN1488 y GPSV-005, son presentadas en el Cuadro 7. Las medidas mandibulares son presentadas en el Cuadro 8, sin incluir las de GPSV-005 debido a su ausencia.

CUADRO 7. Medidas craneales de los tres *calvariae* de *D. delphis*, varados en la IV y V Regiones de Chile.

MEDIDAS		LONGITUD (mm)		
		CHW 001	MNHN 1488	GPSV 005
	Índice rostro/ancho zigomático:	1.31	1.46	1.40
1	Longitud cóndilobasal:	432	464	422 (+25)
2	Long. desde el extremo del rostro al margen anterior de las coanas superiores:	309	341	302
3	Long. desde el extremo del rostro al punto más anterior de las crestas premaxilares:	308	343	331
4	Longitud del rostro:	259	292	269 (+25)
5	Ancho del cráneo a nivel de los centros orbitales:	178	184	174
6	Ancho del cráneo a nivel de los procesos postorbitales frontales:	199	201	196
7	Ancho del cráneo a nivel de los procesos zigomáticos del temporal:	198	200	192
8	Ancho máximo del cráneo a nivel de los exoccipitales:	165	152	161
9	Ancho máximo de los nasales sobre el vértex:	43	43	45
10	Ancho máximo de las crestas premaxilares en el sinvértex:	68	77	65
11	Ancho máximo de las coanas superiores:	48	50	48
12	Ancho del rostro en las escotaduras anterorbitales:	96	103	93
13	Distancia mínima entre las foraminas maxilares:	62	55	58
14	Distancia mínima entre las foraminas premaxilares:	33	33	29
15	Ancho del rostro en su punto medio:	56	52	51
16	Ancho de los premaxilares en el punto medio del rostro:	24	19	22
17	Altura del rostro en su punto medio:	19	21	23
18	Longitud de la fosa temporal:	65	65	70
19	Ancho de la fosa temporal:	57	54	56
20	Longitud de la órbita:	55	56	56
21	Altura del cráneo:	159	156	148

CUADRO 8. Medidas mandibulares de los ejemplares CHW001 y MNHN1488.

	Medidas	Longitud (mm)	
		CHW 001	MNHN 1488
1	Longitud total (epífisis articular hasta extremo distal)	360	400
2	Longitud del área de dentición (rama izquierda)	220	239
3	Altura a nivel del proceso coronoides	72	70
4	Longitud de la cavidad mandibular	117	116
5	Longitud de la sínfisis mandibular	42	49

A pesar de la pequeña muestra, los cráneos estudiados exhiben una notoria variación individual, y pueden ser ordenados en una gradiente morfológica respecto a los nasales, los palatinos y la base de los cóndilos: CHW001 / MNHN1488 / GPSV005.

MNHN1488 es un cráneo intermedio entre los otros dos, pero más cercano a CHW001 que a GPSV005. Este último posee algunas características diferentes o más marcadas especialmente en los nasales, palatinos y la base de los cóndilos. Siendo éste, el único que presenta nasales prominentes y sin un canal "intercóndilos" (ver Cuadro 9).

El ejemplar MNHN1488, presenta una inclinación descendente en la porción distal del rostro.

CUADRO 9. Variación individual entre los cráneos de GPSV005 y CHW001.

GPSV005	CHW001
Cóndilos menos prominentes.	Cóndilos más prominentes.
La base inferior de los cóndilos está fusionada al cráneo.	Base inferior de los cóndilos, prominentes, creando un canal muy definido entre ambos.
Prominencia anterorbital aguda.	Prominencia anterorbital roma (no por desgaste).
Palatinos formando una estructura triangular puntuda.	Palatinos en forma roma. Entre los cráneos CHW001 y MNHN1488 no hay mucha diferencia en esto pero es muy notable con GPSV005.
Nasales delgados, más bajos. El frontal ocupa un espacio mayor que el grosor de éstos, entre los nasales y el exoccipital.	Nasales prominentes y gruesos (sobrepasan el vertex en vista lateral). Es notoria esta diferencia.
Fosa temporal alargada.	Fosa temporal redondeada.
Sínfisis mandibular corta.	Sínfisis mandibular, más larga.
Pequeña quilla en la base distal de la sínfisis mandibular.	Ausencia de quilla en la sínfisis mandibular.
Epífisis articular del mandibular más alto que ancho.	Epífisis mandibular más ancha que alta.

Análisis histopatológicos pulmonares

Las muestras pulmonares presentan zonas de edema, *atelectasia* y enfisema, según definición de Snider *et al.* (1985). La muestra presenta gran infiltración de leucocitos, polimorfos nucleares, asociados a la zona de los abscesos. El lumen alveolar contiene exudado neutrofilico y algunos eritrocitos. Asociados a los núcleos de abscesos, se encuentran fibroblastos y zonas de necrosis. No se observa una cantidad significativa de linfocitos, macrófagos, ni de células gigantes de Langerhans. Se aprecia formación cartilago y unas zonas que podrían corresponder a esfínteres musculares.

El análisis microbiológico de las muestras pulmonares con lesiones granulomatosas, evidenciaron escasas bacterias Gram positivas no atribuibles al proceso y ausencia de bacilos ácido alcohol resistentes (negativa a Ziehl Neelsen). También una escasa cantidad de microorganismos diversos, atribuibles a contaminantes.

Análisis complementarios

Dado que existe una gran variedad de patrones de pigmentación, la cual en algunos casos podría presentar una utilidad práctica para su re-identificación y seguimiento, se determinó el patrón básico de pigmentación de CHW001, mediante un análisis colorimétrico digital (computacional) que incorporó los propios colores que presentaba en su piel este ejemplar (ver Figura 5).




FIGURA 5. Patrón de pigmentación del individuo CHW001.

DISCUSIÓN Y CONCLUSIONES

Edad de los individuos en estudio

Si la tasa de mineralización en el género *Delphinus*, corresponde a un GCC anual (Hui, 1973), la edad de los individuos MNHN1488 y CHW001, al momento de su muerte, habría sido de 4.8 y 8.3 años respectivamente. A notar por la ausencia de osteodentinas y variaciones en la tendencia de la magnitud de mineralización de los GCC, no se advierten ni incrementos ni disminuciones súbitas de las concentraciones de calcio en la dieta, ni en su absorción o depósito, en ninguno de los individuos estudiados.

Individuo CHW001

La presencia de *corpora albicantia* y los resultados del análisis dental, indican que CHW001 corresponde a una hembra adulta, reproductivamente activa, la cual tenía al momento de su muerte, aproximadamente ocho años y cuatro meses de edad.

Los sistemas orgánicos, a excepción del respiratorio, no presentaban anomalías. Se descarta la hipótesis de un caso de tuberculosis, porque en el estudio histológico de la lesión hay infiltrado de PMN neutrófilos y no de macrófagos ni células gigantes de Langerhans, que habrían estado presentes si fuera TBC. Tampoco hay linfocitos, que habrían indicado una infección de tipo viral. La causa primaria de su muerte, se sugiere, fue una insuficiencia pulmonar por una neumonía focal abscedativa provocada por una bacteria que fue imposible aislar, desde las muestras fijadas en formalina. La causa secundaria es diagnosticada como edema pulmonar que le llevó a la muerte, luego de una larga agonía, evidenciada por los abscesos caseosos y la formación de neocartilago en el tejido pulmonar.

La bacteria que causó esta patología debió entrar por la vía hemática, ya que no había signos de infección en las vías aéreas superiores. La zona donde probablemente se produjo la infección primaria sería la cavidad oral, ya que presentaba tres heridas ulceradas en el paladar y la falta de algunas piezas dentales, atribuibles a un mismo trauma que internamente nunca cicatrizó (ver Figura 2).

Las fracturas óseas, incluso dobles, cicatrizan sin compromiso de la funcionalidad. Estas se concentran en la misma zona corporal, en ambos flancos y en densidad semejante, pero a notar por los diferentes grados de remodelación ósea, estas fueron ocasionadas en diferentes eventos a lo largo del tiempo. Las características dentales expresadas en 6.1, impiden atribuirlo a deficiencias en la absorción o depósito del calcio, como resultado de insuficiencias en la dieta, enfermedades crónicas o problemas congénitos. Así, la causa de tales fracturas torácicas y su grado de remodelación ósea, no fue ocasional sino más bien habitual, pudiendo corresponder a lesiones resultantes de conductas violentas intragrupalas, al menos, hacia este delfín. Las cicatrices en la piel de la región abdominal externa, apoyan esta hipótesis.

Se determinó una disminución en promedio de 36% del espacio intervertebral, del individuo CHW001, entre los estados fresco y esqueleto seco. Se requiere un mayor número de ejemplares de esta especie, para determinar la disminución porcentual del espacio intervertebral por desecación, posibilitando así inferir la longitud corporal original, a partir de carcazas o esqueletos secos.

Comparación morfológica y taxonomía

La morfología dental de tipo "S", presentada por el individuo MNHN1488, podría corresponder a un estado ontogenético más desarrollado que CHW001. Esta primera hipótesis parece ser apoyada por la diferencia de altura entre los dos tipos de dientes (más alto el tipo "S"), la cual no es atribuible a un desgaste diferencial ni intra ni inter-individuo, puesto que todas las piezas estudiadas aún presentan esmalte, permitiendo realizar dicha comparación. Sin embargo, el estudio cronométrico mediante análisis de la dentina de CHW001, el cual presenta una dentición homogénea de tipo "6", lo contradice al indicar que este ejemplar posee un 73% más edad que MNHN1488. Por tanto, la morfología de tipo "S" no corresponde comparativamente a un estado más avanzado de desarrollo. Se hace necesario analizar un número mayor de ejemplares, para determinar si estas diferencias se deben a variaciones individuales o, como sugieren los resultados presentes, se trata de poblaciones cuyas variaciones genéticas podrían ser considerables (ver Figura 1).

Si bien no encontramos registros, en la literatura especializada, que presenten individuos con un patrón de pigmentación similar a CHW001, esto no significa que se trate de una particularidad extrema, dada la existencia de variaciones notables encontradas en individuos de un mismo grupo (Perrin *et al.*, 1995). Respecto del avistamiento en marzo de 1998, en la isla Robinson Crusoe, y en playa Punta Arenas de Iquique en febrero de 2001, el patrón de pigmentación no pudo ser determinado con el detalle necesario debido a la calidad del registro en video y fotografía, respectivamente. Sin embargo, el material en video, incluye una apariencia moteada, en todos los individuos observados, que no fue posible determinar si es de origen pigmentario o patológico.

Aunque no existe información publicada para poblaciones de ambas especies del hemisferio sur, los tres cráneos de *Delphinus*, presentan un índice rostro/ancho zigomático (RL/ZYGW) correspondiente a *Delphinus delphis*, de California (ver Cuadro 7) (Heyning y Perrin, 1994; Reyes y Molina, 1997). El número de alvéolos dentales presentados por las ramas mandibulares de CHW001 y MNHN1488, y de alvéolos dentales maxilares de GPSV005, también corresponde a *Delphinus delphis* (Heyning y Perrin, 1994; Reyes y Molina, 1997). Asimismo, el bajo diámetro (grosor) de los dientes, indica *D. delphis* (Van Waerebeek, datos no publicados) (ver Cuadro 5). La inclinación presentada por MNHN1488, en su porción distal del rostro, podría deberse a particularidades individuales en su desarrollo.

No obstante lo anterior, consideramos esencial verificar con un número mayor de ejemplares, algunas variaciones morfológicas encontradas en estructuras craneales y mandibulares expuestas en el Cuadro 9.

Métodos cronométricos empleados

Las tres variantes en las técnicas de cronometría dental empleadas, fueron exitosas. La principal variante es la prescindencia de micrótomos de diamante, acero o cortes por congelación, gracias a su remplazo por un proceso de desbaste, mediante el uso de instrumental más sencillo, portable y de fácil adquisición. Recomendamos someter a dientes de tipo "6", a ser analizados mediante la técnica de "desgaste ácido", a 100 minutos en ácido fórmico en una concentración de 5%. Dado que todos los GCC (o GLG), en los tres ejemplares estudiados, están presentes en la longitud media del diente, sería posible determinar el número de grupos de capas de crecimiento, mediante cortes transversales a este nivel. Sin embargo, aún se requiere verificar estos resultados en un número mayor de ejemplares, por lo que recomendamos realizar cortes o desbastes longitudinales, evitando así perder potencialmente información mediante un corte o desbaste transversal.

Comentarios generales

La causa de muerte del ejemplar MNHN1488 correspondería a una interacción pesquera evidenciada por marcas de redes (Cárdenas *et al.*, 1991).

La ocurrencia de neumonía en cetáceos de la zona geográfica de residencia del POD-R de *Tursiops truncatus*, constituye un riesgo tanto para ellos, como para quienes viven del turismo en la zona. Sugerimos a las autoridades, implementar normas eficaces de control del turismo informal de observación de cetáceos (Sanino y Yáñez, 2000), minimizando el contacto directo entre turistas y delfines, a fin de evitar la transmisión de enfermedades zoonóticas.

Los delfines del género *Delphinus*, son considerados dentro de la categoría de conservación "insuficientemente conocidos" (Yáñez, 1997). El 86% de los registros y el 99.8% de los individuos corresponden a avistamientos (Sanino *et al.*, 2002), por lo que su relevancia es considerablemente superior al estudio de varamientos, en relación con determinar su distribución geográfica. Sin embargo, es el estudio adecuado de los varamientos, el que ha generado un mayor conocimiento biológico de la especie (ej. CHW001).

En general, la notoria falta de datos sobre delfines comunes en Chile, hace necesario implementar estudios sistemáticos, por medio de expertos, para aumentar nuestros conocimientos e introducir medidas para la conservación eficaz de los delfines del género *Delphinus* en aguas chilenas.

AGRADECIMIENTOS

Se agradece la colaboración por su opinión y análisis microbiológico a la Dra. M.L. Sánchez, Universidad de Chile. Por sus comentarios y análisis histopatológicos, al Dr. Carlos González, Universidad de Chile. A Guillermo Ruz y José Zamorano, voluntario y miembro del CMMR Leviathan respectivamente, por la valiosa contribución de su material en video, fotografía y colaboración en terreno. En especial a la comunidad de pescadores artesanales de Punta de Choros por valiosa colaboración y respeto hacia nuestro trabajo. Van Waerebeek es apoyado con un fondo de investigación de 2002, por parte de la Comisión Ballenera Internacional (Fondo Voluntario de Investigación de Pequeños Cetáceos).

REFERENCIAS BIBLIOGRÁFICAS

- CÁRDENAS, J.C., YÁÑEZ, J.L., REYES, J.C. y VAN WAEREBEEK, K.
1991 Nuevos Registros de Cetáceos para el Archipiélago de Juan Fernández, Chile. Boletín del Museo Nacional de Historia Natural (Chile) 42:113-120.
- HEYNING, J.E. y PERRIN, W.F.
1994 Evidence for two species of common dolphins (genus *Delphinus*) from the eastern north Pacific. Contributions in Science N° 442, 35 p.
- HUI, C.
1973 Age and growth correlates of *Delphinus delphis*. Master's Thesis, San Diego State University. 120 p.
- PERRIN, W.F., ARMSTRONG, W.A., BAKER, A.N., BARLOW, J., BENSON, S.R., COLLET, A.S., COTTON, J.M., EVERHART, D.M., FARLEY, T.D., MELLON, R.M., MILLER, S.K., PHILBRICK, V., QUAN J.I. y LIRA, H.R.
1995 An anomalously pigmented form of the short-beaked common dolphin (*Delphinus delphis*) from the southwestern pacific, eastern pacific, and eastern atlantic. Marine Mammal Science 11 (2): 241-247.
- REYES, J. y MOLINA, D.M.
1997 Clave artificial para la identificación de cráneos de cetáceos del pacífico sureste. Boletín del Museo Nacional de Historia Natural (Chile) 46: 95-119.
- SANINO, G.P. y YÁÑEZ, J.
2000 Efectos del turismo de observación de cetáceos en Punta de Choros, IV Región, Chile. Revista Gestión Ambiente. 6: 41-54.
- SANINO, G.P. y YÁÑEZ, J.
2001 Estudio de un ejemplar de *Globicephala melas*, varado en la III Región y revisión de los registros del género

para Chile. Boletín del Museo Nacional de Historia Natural (Chile) 50: 21-36.

SANINO, G.P., VAN WAEREBEEK, K. y YÁÑEZ, J.L.

2002 Revisión de la distribución del género *Delphinus*, y primeros registros documentados de *Delphinus capensis*, en Chile. Boletín del Museo Nacional de Historia Natural (Chile): este volumen.

SNIDER, G.L., KLEINERMAN, J., THURLBECK, W.M. y BENGALI, Z.H.

1985 Report of the National Heart, Lung and Blood Institute. Division of the Lung Diseases Workshop. Am. Rev. Respir. Dis. 132: 182-185

YÁÑEZ, J.

1997 Reunión de Trabajo de especialistas en mamíferos acuáticos para categorización de especies según estado de conservación. Noticiario Mensual del Museo Nacional de Historia Natural (Chile) 330: 8-16.

Contribución recibida: 30.07.02; aceptada: 20.12.02.